*Avibacterium endocarditidis*の関与が疑われる鶏の眼瞼腫脹

朝来家畜保健衛生所　病性鑑定課　瀧　麻香

【はじめに】

Avibacterium endocarditidis（以下 Ae）はパスツレラ科、アビバクテリウム属に属するグラム陰性菌で、2007 年に初めて分類された細菌である。Ae は日和見感染により鶏に心内膜炎を引き起こすことが分かっているが、これまでに国内での分離報告はなく、詳しい病原性や感染経路など、不明な点が多い病原体である。今回、管内採卵鶏農場において、眼瞼腫脹を呈した鶏の病変部から Ae が分離され、病変形成への関与が疑われたためその概要を報告する。

【発生概要】

初生導入を行う約 3,000 羽規模の採卵鶏農場において、平成 28 年 8 月 4 日、平飼い飼養の育成鶏の約 2 割で眼瞼腫脹、元気消失が認められた。当該農場は図 1 に示すように 4 鶏舎からなり、主に育成鶏に症状が認められた。

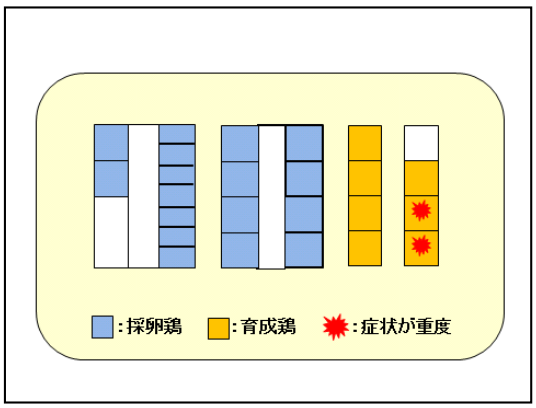

図 1　農場模式図

【病性鑑定検査】

(1) 材料と方法

症状を呈する 70 日齢および 120 日齢の 4 羽について解剖を実施し、病変部および主要組織の病理組織検査、細菌検査を図 2 に示す条件で行った。

材料

No.1	No.2	No.3	No.4
70日齢	70日齢	70日齢	120日齢
♀	♀	♀	♂

方法

◆解剖

◆病理組織検査：HE染色、グラム染色

◆細菌検査：DHL寒天培地（好気培養 37℃24時間）
5%羊血液寒天培地（CO2培養、好気培養 37℃24-48時間）
チョコレート寒天培地（CO2培養 37℃24-48時間）

図 2　病性鑑定検査の材料と方法

(2) 結果

解剖の結果、発症鶏は眼瞼が著しく腫脹しており（図 3-A, B）、腫脹した眼瞼内には黄白色の膿様物が貯留し、同様の膿様物は眼球内にも認められた（図 3-C）。図 3-D は、ホルマリン固定後の頭部の横断面であり、眼球が白濁し、鼻腔内に黄白色の膿様物が認められる。病変は頭部に限局しており、主要五臓器や消化管、脳に著変は認められなかった。

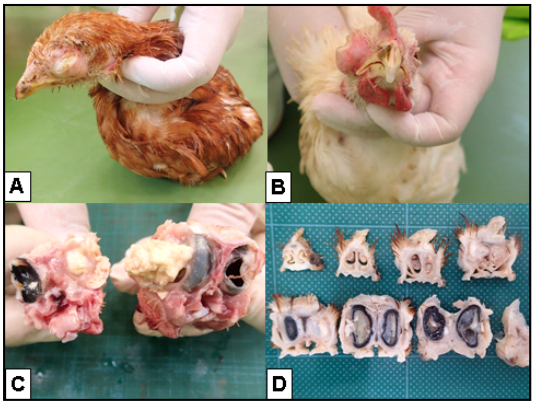

図 3　解剖結果

病理組織検査では、全羽において鼻腔および眼窩下洞のカタル性炎と内眼球炎が認められた。鼻腔および眼窩下洞については、粘膜面にほとんど傷害は認められないが、腔内に炎症細胞を含んだ滲出物が貯留していた（図 4-A）。眼球については、脈絡膜が水腫性

に肥厚し、網膜および硝子体に炎症細胞を含む滲出物が認められた（図 4-B）。鼻腔、眼窩下洞および眼球における滲出物の部分をグラム染色したところ、多数のグラム陰性菌および陽性菌が確認された。その他臓器については、病変は認められなかった。

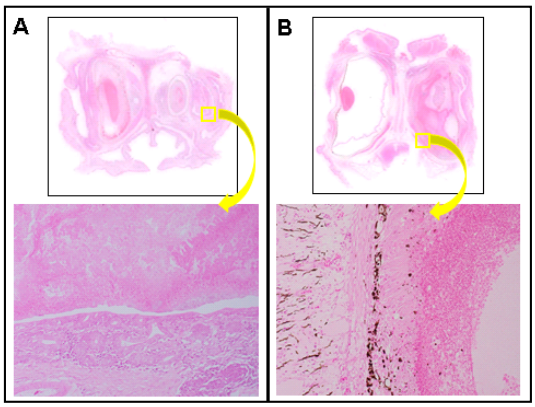

図 4　眼窩下洞（A）、眼球（B）の組織像

細菌検査では、眼瞼スワブから、図 5-A に示すようなグラム陰性菌および陽性菌が分離された。これらの細菌を検査キットで同定したところ、No.1～No.4 に共通する細菌は *Avibacterium voluntium*（Av）であるという結果になった。Av は Ae と似た性状をもつ細菌であり、基本的に病原性はないと報告されている。しかしながら、今回重度の眼瞼腫脹が見られた。

そのため、４羽から共通して分離された細菌について、16S rRNA 遺伝子の塩基配列解析を実施したところ、分離細菌は Av ではなく、Ae と 99.86%相同性が一致していることが判明した。Ae と Av について、検査キットで検査可能な性状を比較してみると、図 5-B に示すように完全に一致している。今回分離された菌についてもこれらと一致する性状を示したため、実際は Ae であるにも関わらず、検査キットでは Av と判定されたと考えられる。眼瞼スワブ以外からは、有意菌は分離されなかった。

また、当該農場の健康鶏の眼瞼スワブおよび他農場の健康鶏の眼瞼スワブについて細菌検査を実施したところ、Ae は分離されなかった。

【A. 細菌検査結果】

分離細菌	No.1	No.2	No.3	No.4	
A G(－)桿菌	＋	＋	＋	＋	➡ *Avibacterium voluntium*
B G(－)桿菌	－	＋	－	－	➡ *Pseudomonas* sp.
C G(＋)桿菌	＋	－	－	＋	➡ *Trueperella pyogenes*

【B. 細菌の性状比較】

	CAT	MAN	ONP	MLT	TRE	GLS
Ae	+	+	+	+	+	+
Av	+	+	+	+	+	+

CAT:カタラーゼ、MAN:マンニトール、ONP:β-ガラクトシダーゼ
MLT:マルトース、TRE:トレハロース、GLS:グルコシダーゼ

図 5　A. 細菌検査結果　B. 細菌の性状比較

【対策および効果の検証】

症状を呈していたのは育成鶏のみであったため、薬剤感受性試験を実施し、Ae を含む全ての分離細菌に有効なオキシテトラサイクリン(OTC)を投与した。その結果、発症鶏の数は減少し、OTC を投与した育成鶏 6 羽の眼瞼スワブで細菌検査を行ったところ、Ae は分離されなかった。

【まとめ】

管内採卵鶏農場において眼瞼腫脹を呈する鶏が認められ、表 1 に示すように鼻腔、眼窩下洞のカタル性炎、内眼球炎がみられた。また、病変部からは Ae を含む複数細菌が分離され、これらが病変形成に関与したと考えられる。

表1　検査結果のまとめ

		No.1	No.2	No.3	No.4
解剖・病理組織検査	眼瞼腫脹	＋	＋	＋＋	＋＋
	鼻腔・眼窩下洞のカタル性炎	＋	＋	＋	＋
	内眼球炎	＋	＋	＋＋	＋＋
	病変部でのグラム陰性・陽性菌検出	＋	＋	＋	＋
細菌検査	Ae	＋	＋	＋	＋
	Pseudomonas sp.	－	＋	－	－
	Trueperella pyogenes	＋	－	－	＋

病変形成への Ae の関与については、今回の検査だけでは断定できないが、発症鶏から共通して分離された病原体は Ae のみであったこと、Ae に有効な抗生物質の投与により本事例が収束したこと、健康鶏から Ae は分離されなかったことから、Ae が眼瞼腫脹に関与したことが疑われる。

Ae の報告は非常に少ないが、検査キットにより同定することができないため、これまで見逃されてきた可能性がある。今後は、眼瞼腫脹を呈する鶏の病性鑑定には、Ae の関与を考慮に入れる必要があると考える。